

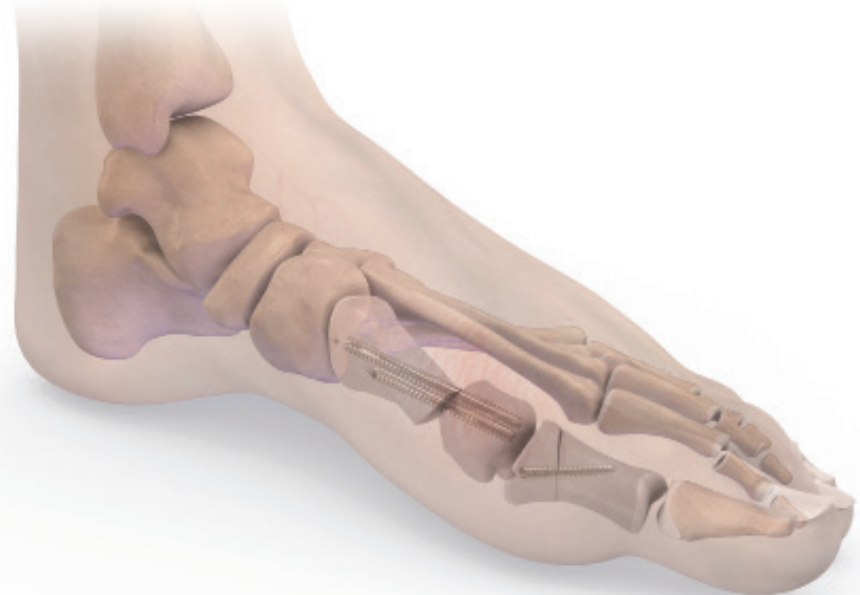

TECHNIQUE
OPÉRATOIRE

enovis™

PECA[®]

VIS POUR HALLUX VALGUS Ø3 / Ø4MM

HALLUX VALGUS



INDICATIONS & CONTRE-INDICATIONS	3
CARACTÉRISTIQUES TECHNIQUES	4
TECHNIQUE CHIRURGICALE	9
RÉFÉRENCES	21

Novastep® S.A.S est un fabricant d'implants orthopédiques et ne pratique pas la médecine. Cette technique chirurgicale a été préparée en collaboration avec des professionnels de la santé agréés. Il incombe au chirurgien traitant de déterminer le traitement, la (les) technique(s) et le (les) produit(s) appropriés pour chaque patient.

Voir la notice pour la liste complète des effets indésirables potentiels, des contre-indications, des avertissements et des précautions.

Il est recommandé de suivre une formation avant d'effectuer sa première intervention chirurgicale. Tous les dispositifs non stériles doivent être nettoyés et stérilisés avant utilisation.

Les instruments à plusieurs composants doivent être démontés pour être nettoyés. Veuillez vous référer aux instructions de montage/démontage correspondantes, le cas échéant. N'oubliez pas que la compatibilité des différents systèmes de produits n'a pas été testée, sauf indication contraire dans l'étiquetage du produit. Le chirurgien doit informer le patient de tous les risques pertinents, y compris de la durée de vie limitée du dispositif.

Certains implants/instruments ne sont pas disponibles sur tous les territoires. Pour plus d'informations, veuillez contacter votre représentant local.

INDICATIONS

Les vis d'ostéosynthèse sont indiquées pour le traitement de l'arthrose, l'hallux valgus, métatarsalgie, et autres défauts d'alignement osseux (pied creux, pied plat, défaut d'alignement dû à un traumatisme antérieur).

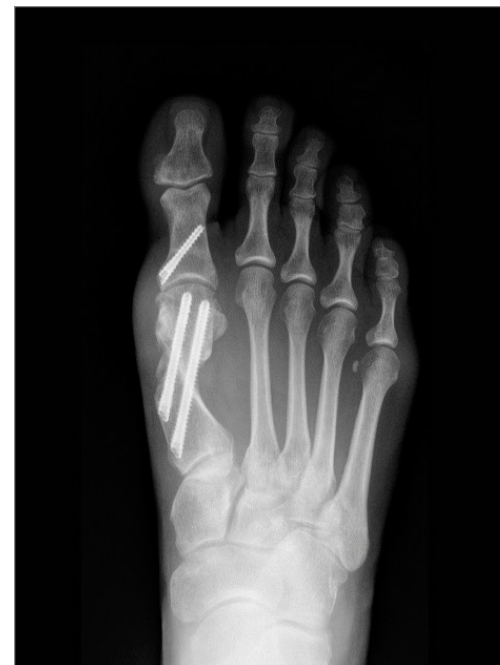EXEMPLE D'UTILISATION

Traitement de l'Hallux Valgus par ostéotomies métatarsienne et phalangienne percutanées.

NOTE: Les informations détaillées relatives à chaque dispositif médical figurent dans la notice d'utilisation. Se reporter à la notice pour une liste complète des effets secondaires, précautions d'emploi, instruction d'utilisation.

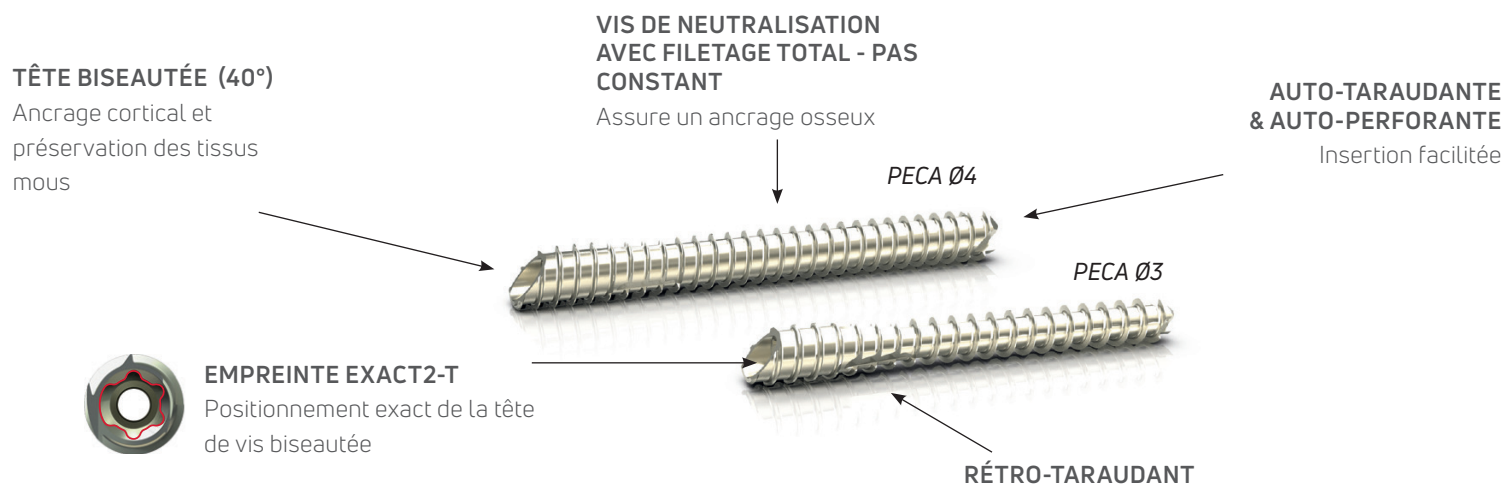
CONTRE-INDICATIONS

- Déficiences musculaires, neurologiques ou vasculaires sévères affectant l'extrémité concernée.
- Destruction osseuse ou mauvaise qualité osseuse susceptible d'affecter la stabilité de l'implant.
- Hypersensibilité à un ou plusieurs composants.



VIS

Les vis PECA® sont indiquées pour la fixation des ostéotomies ou le traitement des arthrodèses du pied.
Cette gamme de vis à tête biseautée, totalement filetée, permet d'offrir un montage stable en maximisant l'ancrage cortical tout en préservant les tissus mous. L'empreinte Exact2-T permet un positionnement précis de la vis lors de son insertion en percutané sous contrôle radiographique.



GAMME PECA®


Les vis PECA®, en alliage de titane (T6AV ELI anodisé) sont disponibles en diamètre 3 mm et 4 mm. L'instrumentation possède un code couleur pour une identification plus aisée.

CODE COULEUR DE L'INSTRUMENTATION

	Ø3 peca	Ø4 peca
	Ø3mm	Ø4mm
TOURNEVIS	EXACT2-T10	EXACT2-T15
LONGUEUR	16-48mm	26-60mm
BROCHE	Ø1.2mm	Ø1.6mm
FORET	Ø2mm	Ø3.2mm

INSTRUMENTATION PERCUTANÉE

L'ancillaire PECA® combine une instrumentation spécifique aux vis PECA® et une instrumentation percutanée pouvant être associées à des fraises percutanées stériles.



RÂPES PERCUTANÉES



RUGINE DOUBLE EMBOUT



RUGINE SIMPLE EMBOUT



LEVIER DE TRANSLATION DOUBLE
EMBOUT - OPTION




BEAVER

TECHNOLOGIE EXACT2-T

Permet de déterminer la bonne orientation de la tête de vis pour être le plus anatomique possible.

EMPREINTE EXACT2-T



SPÉCIFIQUE

Permet le positionnement exact de la tête biseautée. Le détrompeur permet le positionnement de l'embout du tournevis dans une position unique.

UNIVERSELLE

Permet le retrait avec une instrumentation standardisée.

FRAISES PERCUTANÉES STÉRILES

Disponibles en complément de la gamme PECA®



FRAISES PERCUTANÉES STÉRILES



ORTEILS EN GRIFFE, AKINETTE
SHANNON CORTA Ø2 LG 8MM



AKIN, DMMO
SHANNON RECTA Ø2 LG 12MM
SHANNON HÉLICOÏDALE Ø2 LG 12MM



OSTÉOTOMIE DE M1
SHANNON LONGA Ø2.2 LG 22MM



OSTÉOTOMIE CALCANÉENNE
SHANNON LARGA Ø3 LG 20MM (7CM)
SHANNON X-LARGA Ø3 LG 30MM (10CM)

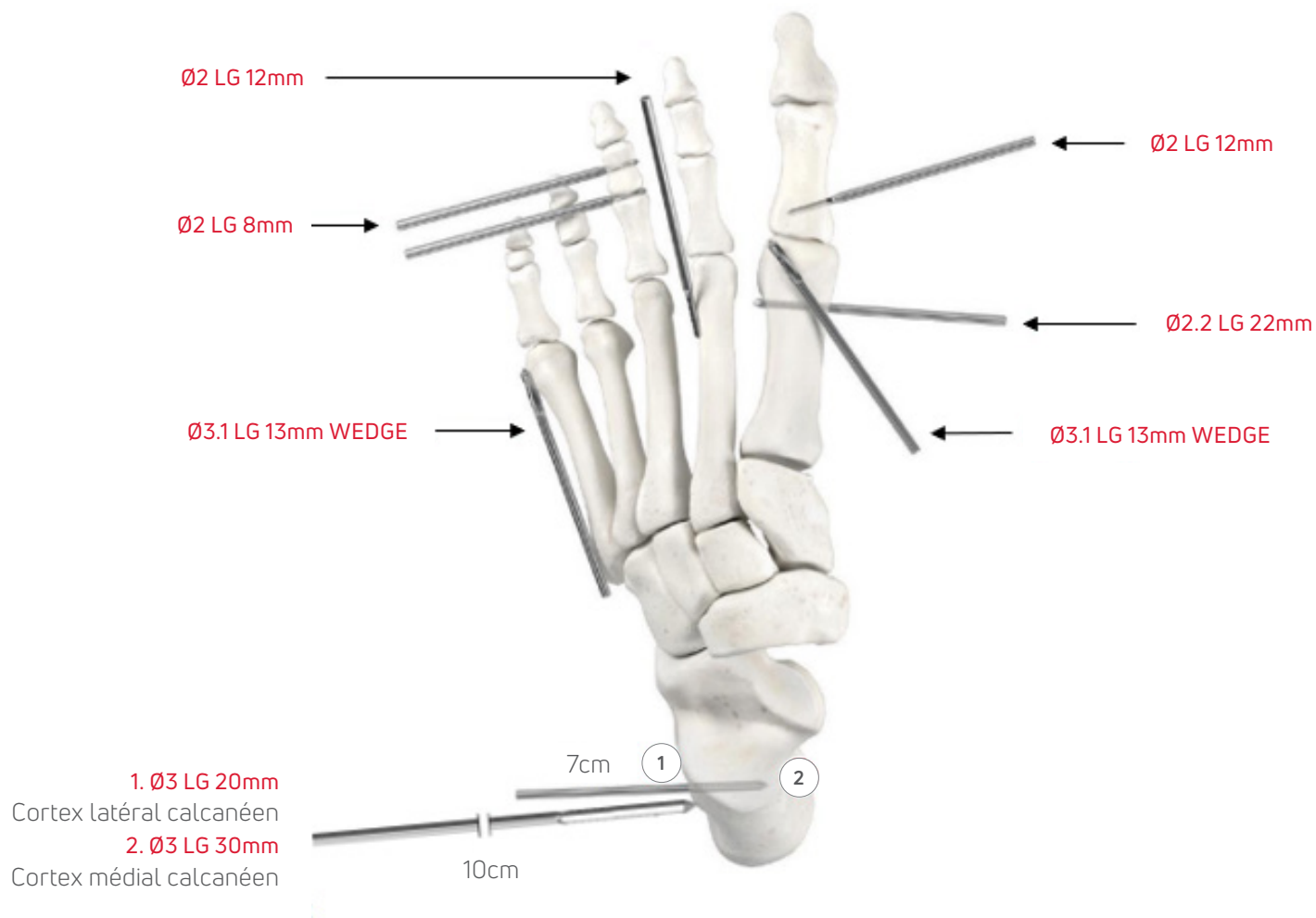


CHEILECTOMIE, EXÉRÈSE DES OSTÉOPHYTES
WEDGE Ø3.1 LG 13MM



CHEILECTOMIE, EXÉRÈSE DES OSTÉOPHYTES
WEDGE Ø4.1 LG 13MM

FRAISES PERCUTANÉES STÉRILES



1. INSTALLATION DU PATIENT

La procédure peut être réalisée sous anesthésie générale ou loco-régionale, avec ou sans garrot. L'utilisation d'un garrot pouvant augmenter le risque de nécrose osseuse, une irrigation adéquate est nécessaire. (FIGURE 1).

Le patient est installé en décubitus dorsal, le pied opéré dépassant de la table pour pouvoir utiliser facilement l'amplificateur de brillance.

Le pied opéré peut être légèrement surélevé par rapport à la jambe non opérée.

La préférence manuelle du chirurgien va influencer la position de l'amplificateur. Pour un chirurgien droitier, l'amplificateur sera positionné à droite ; pour un chirurgien gaucher, l'amplificateur sera positionné à gauche. (FIGURE 2).

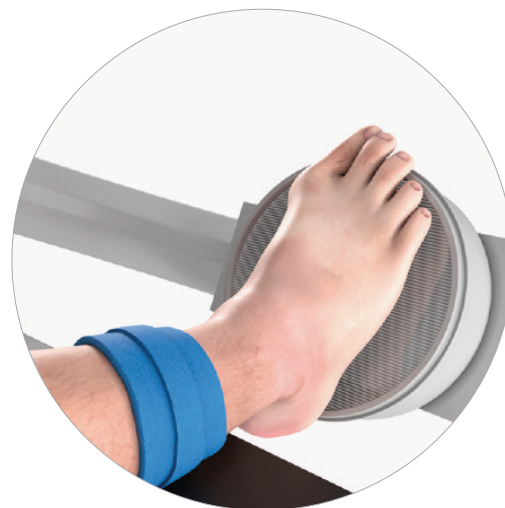

FIGURE 1

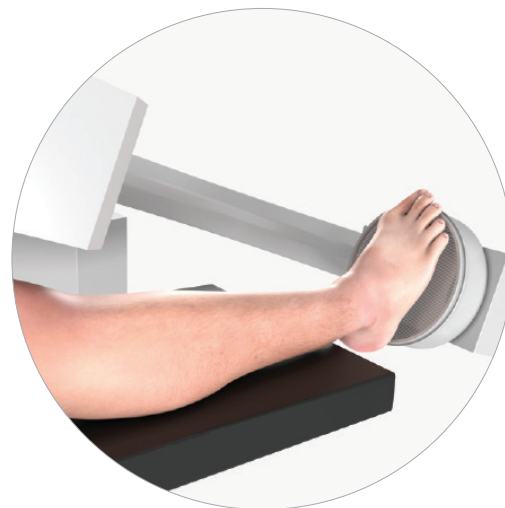

FIGURE 2

2. OSTÉOTOMIE DISTALE DU PREMIER MÉTATARSIE

2.1 REPÈRES

Dessiner le contour du premier métatarsien à l'aide d'un marqueur stérile. Tracer une ligne centrale longitudinale divisant en deux le premier métatarsien et le gros orteil, en s'aidant si nécessaire de la fluoroscopie. Indiquer les articulations cunéo-métatarsienne et métatarso-phalangienne. Ces repères aideront au positionnement des broches en percutané (FIGURE 3A&B).

Repérer les incisions (FIGURE 4).

I1 - OSTÉOTOMIE DU PREMIER MÉTATARSIE

Sur la ligne longitudinale au niveau du col du premier métatarsien à la jonction métaphyso-diaphysaire médiale.

I2 - INSERTION DES VIS PECA®

Sur la ligne longitudinale au niveau de l'articulation CMT, à la base du premier métatarsien.

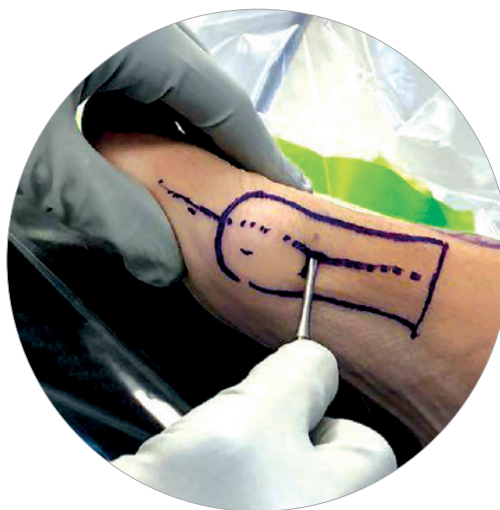

FIGURE 3A

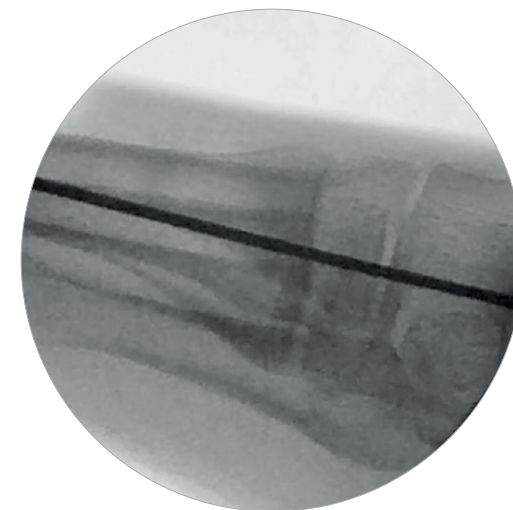


FIGURE 3B

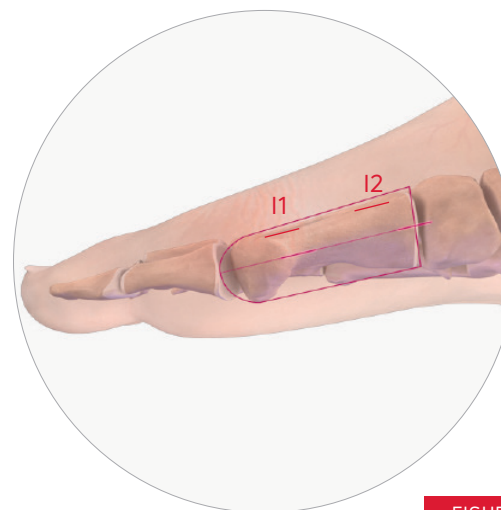

FIGURE 4

2.2 INCISIONS ET PRÉPARATION DE LA CHAMBRE DE TRAVAIL

Avec une lame de beaver, réaliser les deux incisions nécessaires I1 et I2. Veiller à protéger la branche du nerf cutané dorsal médial.

A travers l'incision I1, préparer le périoste à l'aide d'une rugine et écarter les tissus mous en dorsal avant l'ostéotomie. Ne pas dégager les tissus mous de la surface plantaire pour éviter d'endommager les vaisseaux sanguins qui alimentent la tête du premier métatarsien. (FIGURE 5).

2.3 OSTÉOTOMIE

ASTUCE:

- Lors de l'utilisation d'une fraise, il est recommandé d'utiliser une irrigation régulière de l'incision pour éviter tout échauffement des tissus mous.
- Une fraise Shannon Longa 2.2 Lg 22 est insérée sous contrôle fluoroscopique à la base médiale de la tête du premier métatarsien. L'angulation de la fraise permettra de contrôler l'allongement ou le raccourcissement du premier métatarsien en fonction de l'objectif de correction du chirurgien. La fraise, réséquant 2mm d'os, entraîne un léger raccourcissement. Une angulation légèrement distale, d'environ 10°, permettra de compenser ce raccourcissement.

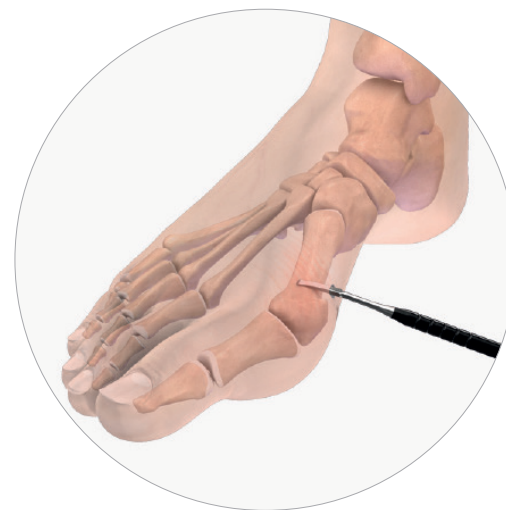

FIGURE 5

OPTION 1: OSTÉOTOMIE EN CHEVRON

Insérer la fraise au niveau de l'incision I1 (**FIGURE 6**):

- Plus dorsal que plantaire : 1/3 dorsal et 2/3 plantaire ;
- Orientée en plantaire avec un angle de 10°, afin de réduire le risque de dorsiflexion du premier rayon et de métatarsalgie secondaire ;
- Perpendiculaire à l'axe du second métatarsien ou orientée plus en distal en fonction des objectifs de raccourcissement ou d'allongement du premier rayon.

Une fois que la fraise a atteint la corticale latérale, réaliser un cliché de face à l'aide de la fluoroscopie pour vérifier la trajectoire. Traverser la corticale latérale avec la fraise pour créer le sommet de l'ostéotomie en chevron.

ASTUCE: Avant chaque coupe, il est conseillé de visualiser la position finale souhaitée de la main pour orienter correctement la coupe.

Réaliser l'ostéotomie vers la corticale dorsale en opérant une translation de la main en plantaire, en se servant du point d'entrée de l'ostéotomie de la corticale médiale comme centre de rotation (pivot).

Tout au long de la coupe, il est conseillé de faire des mouvements de va et vient avec la fraise pour s'assurer d'atteindre l'ensemble de la corticale latérale. (**FIGURE 7**).

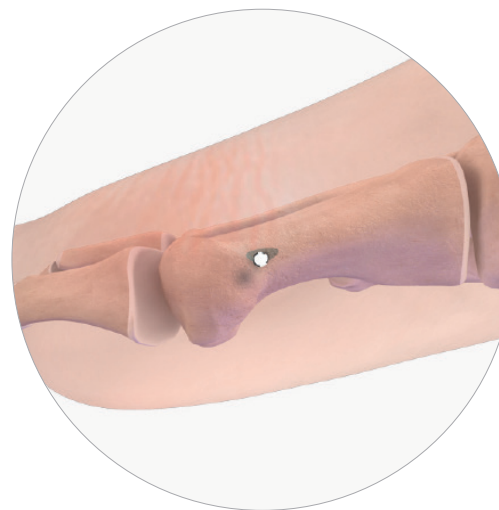

FIGURE 6

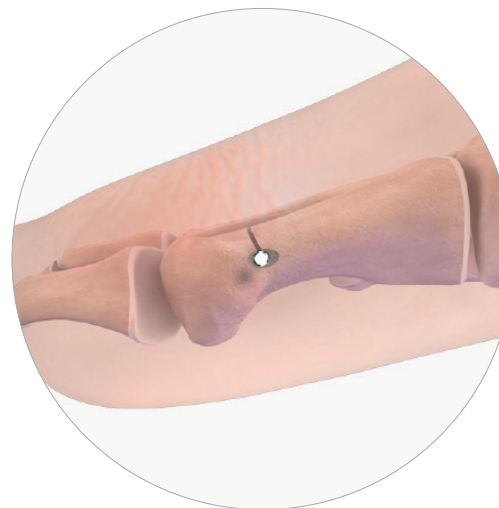

FIGURE 7

Une fois la coupe dorsale réalisée, repositionner la fraise sur le trait de coupe initial.

Réaliser la coupe plantaire du chevron en translatant la main en dorsal, légèrement orientée en distal (60-70°), en utilisant à nouveau le point d'entrée de l'ostéotomie de la corticale médiale comme centre de rotation. (FIGURE 8):

▀ **ASTUCE** : Lors de la coupe en chevron, réaliser un fragment plantaire relativement vertical permettra de faciliter la translation et d'obtenir une fixation plus stable.

Avant chaque étape, la position de la fraise est confirmée à l'aide de l'amplificateur de brillance.

OPTION 2: OSTÉOTOMIE TRANSVERSE

Une ostéotomie transverse avec une coupe verticale peut également être réalisée, pour permettre une plus grande correction en rotation et réduire les défauts de pronation.

L'orientation de la coupe influera sur la correction de longueur (FIGURE 9A&B):

. Une coupe orientée en proximal permettra un raccourcissement du métatarsien.

. Une coupe orientée en distal permettra un allongement du métatarsien.

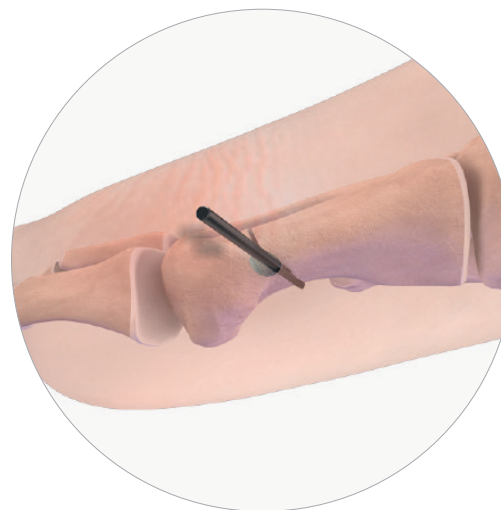


FIGURE 8

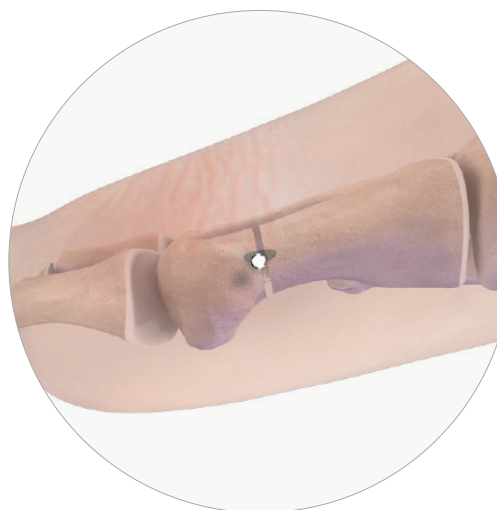

FIGURE 9A

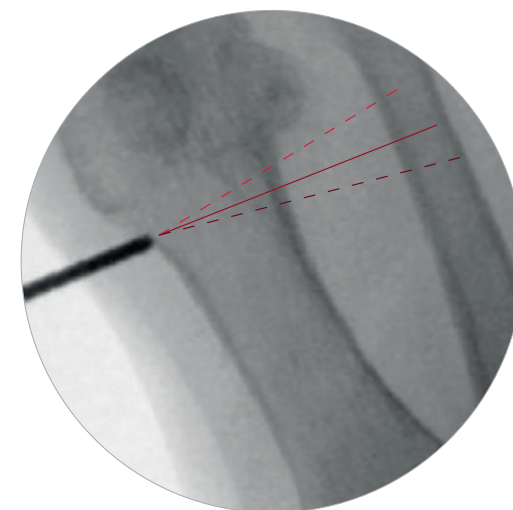


FIGURE 9B

3. CORRECTION & FIXATION DU 1ER MÉTATARSIEN

3.1 MISE EN PLACE DE LA BROCHE DE RÉDUCTION PECA®

Lorsque le fragment distal est libre, appliquer de la traction sur l'hallux pour pouvoir insérer la pointe rigide de la broche de réduction dans le site de l'ostéotomie par l'incision I2, dans l'axe de la coupe. Une fois la broche insérée, l'obliquer pour pouvoir l'introduire dans le fut du premier métatarsien.

Pour obtenir la correction souhaitée, positionner la partie flexible de la broche de réduction sous la base de la phalange proximale de l'hallux. Ceci permet d'éviter une migration plantaire du fragment de la tête.

Appliquer une force en varus sur la tête métatarsienne pour déplacer le fragment en latéral, en prenant garde de maintenir l'alignement dorsal / plantaire adéquat de la tête par rapport au fut (FIGURE 10A&B).

3.2 MISE EN PLACE DES BROCHES

Insérer la broche proximale de Ø 1,6 mm par l'incision I2, dans la corticale médiale proximale à la base du premier métatarsien (FIGURE 11A&B).

Un contrôle fluoroscopique avec une vue de face et de profil permettra de vérifier que la trajectoire de la broche est correcte dans les trois plans de l'espace.

La broche de Ø 1,6 mm doit passer par la corticale proximale médiale et par la corticale distale latérale du fragment proximal du métatarsien, à environ 1 cm de l'ostéotomie, avant d'être insérée dans le fragment de la tête.

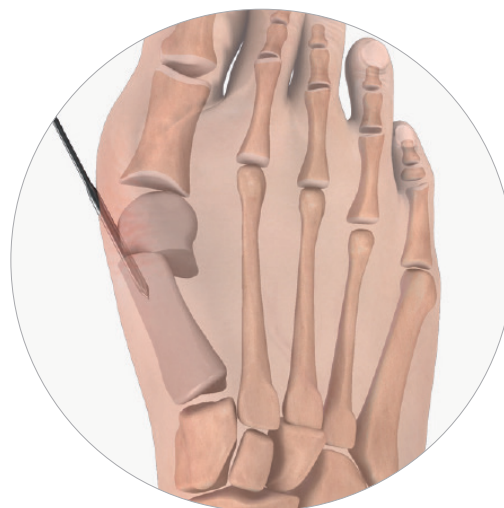

FIGURE 10A

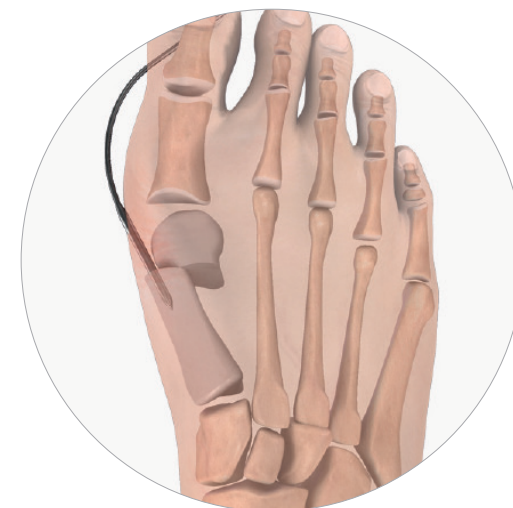

FIGURE 10B

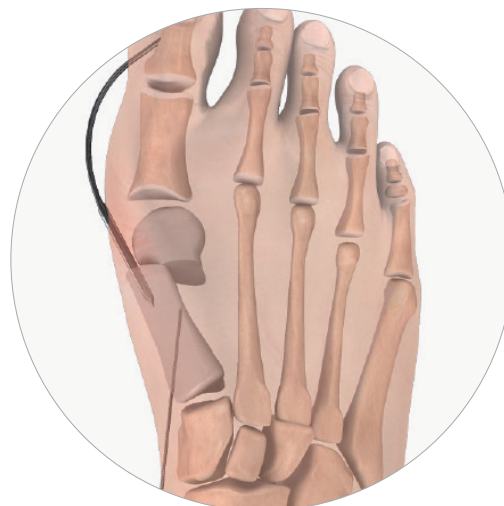

FIGURE 11A




FIGURE 11B

ASTUCE: Un placement le plus proximal possible de la broche et de la vis associée permettra une plus grande stabilité du montage.

Ensuite, insérer la broche distale de Ø 1,6 mm dans l'incision I2, au travers de la corticale médiale proximale du premier métatarsien, jusque dans le fragment distal de la tête.

Un contrôle fluoroscopique avec une vue de face et de profil permettra de vérifier que la trajectoire de la broche est correcte. (FIGURE 12)

OPTION: Les guides parallèles PECA® Ø 4 - Ø 4 et PECA® Ø 4 - Ø 3 sont disponibles en option dans les sets PECA®. (FIGURE 13).

Après mise en place de la broche proximale, glisser le canon proximal du guide sur la broche en position pour venir guider la mise en place de la broche distale à travers le canon distal du guide.

Retirer le guide parallèle en laissant en place les broches.

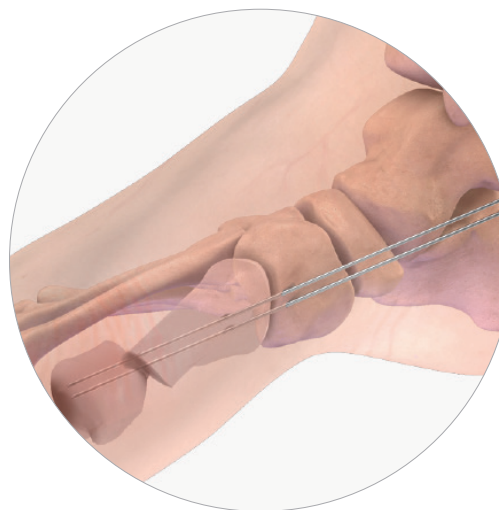


FIGURE 12




FIGURE 13

3.3 INSERTION DES VIS PECA®

Mesurer la longueur de la vis proximale souhaitée à l'aide du réglet gradué (FIGURE 14). Soustraire 4 - 6 mm à la mesure pour déterminer la taille de la vis, afin de s'assurer qu'elle sera entièrement enfouie.

OPTION: Pour préserver les tissus mous, positionner le protecteur de tissu sur la broche avant de forer et d'insérer la vis.

Forer à l'aide du foret canulé Ø 3,2. Veiller à forer depuis la corticale médiale proximale jusqu'à la corticale distale latérale du métatarsien tout en maintenant la correction donnée manuellement.

ASTUCE : Pour les patients avec un os dense, forer légèrement à l'entrée du fragment de la tête. Veiller à ne pas retirer la broche lors du retrait du foret.

Introduire la vis PECA® Ø 4 mm sur la broche, tout en veillant à maintenir la correction sur les plans sagittal et transverse. Visser la vis à l'aide de l'embout de tournevis Exact2-T15, au moteur ou manuellement en fonction de la qualité osseuse. Finir manuellement jusqu'à ce que la tête biseautée de la vis soit enfouie au niveau de la corticale médiale du métatarsien.

Grâce au détrompeur, le tournevis ne peut être introduit que dans une seule position. Le marquage laser du tournevis, parallèle à la tête biseautée de la vis et représentant la corticale médiale, permet de vérifier que le biseau est correctement positionné sans dépasser en fin d'insertion (FIGURE 15).

Un contrôle fluoroscopique de profil permettra de vérifier le bon positionnement de la vis.




FIGURE 14

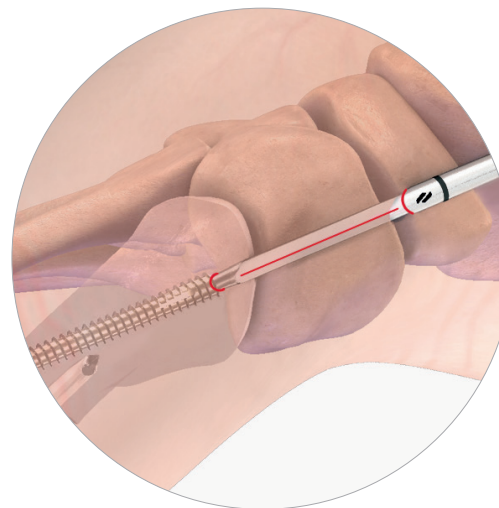


FIGURE 15

NOTE : Une vis PECA® Ø 4 est recommandée à cette étape. La broche de Ø 1,6 mm permettra un positionnement plus fiable, et le diamètre plus élevé de l'implant confèrera une plus grande stabilité au montage.

OPTION : Une vis PECA® Ø 3, avec sa broche de Ø 1,2 mm, pourrait être utilisée à cette étape, notamment en cas de déformation légère ou de métatarsien de faible diamètre.

Une fois la vis proximale positionnée, mesurer la longueur de la vis distale souhaitée à l'aide du régllet gradué. Soustraire 6 - 8 mm à la mesure pour déterminer la taille de la vis, afin de s'assurer qu'elle sera entièrement enfouie (**FIGURE 16**).

Forer à l'aide du foret canulé associé. Insérer la deuxième vis PECA® choisie comme décrit ci-dessus (**FIGURE 17**).

Un contrôle fluoroscopique avec une vue de face, de profil et latérale permettra de vérifier la bonne correction de l'hallux valgus ainsi que le bon positionnement des vis, en vérifiant que les têtes des vis sont bien insérées dans la corticale sans dépasser et que l'extrémité des vis ne déborde pas dans l'articulation métatarso-phalangienne.

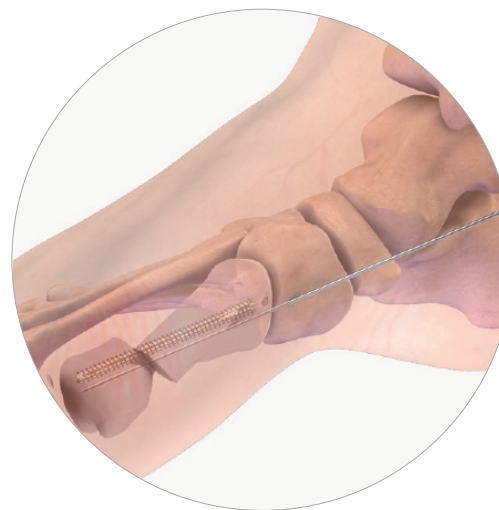

FIGURE 16

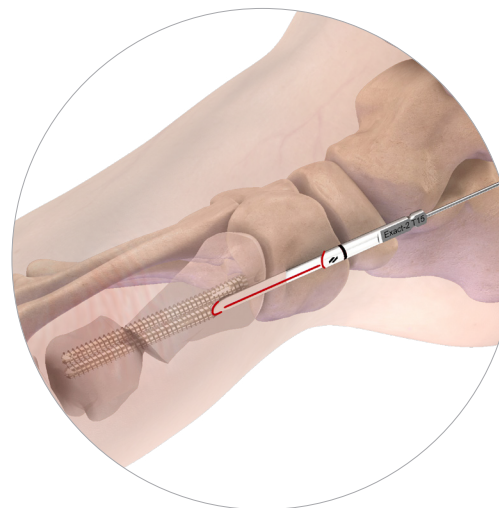


FIGURE 17

3.4 RÉSECTION OSSEUSE

Commencer par réséquer l'éminence proximale médiale du fragment proximal du premier métatarsien à l'aide de la fraise Shannon 2,2 Lg 22 mm insérée par l'incision proximale I2. Orienter la fraise parallèle à la vis distale (**FIGURE 18**). Après avoir inséré la fraise au niveau souhaité de la résection, fraiser en dorsal puis en plantaire. Extraire le fragment osseux à l'aide d'une pince.

ASTUCE: Le point d'entrée de la fraise Shannon pourra être réalisé en amont à l'aide d'une broche.

Réséquer ensuite l'éminence dorso-médiale à l'aide de la fraise Wedge 3,1 Lg 13 mm, insérée par l'incision I1. (**FIGURE 19**).

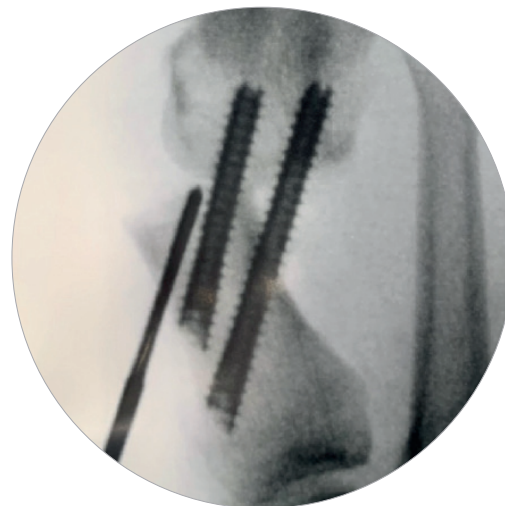


FIGURE 18

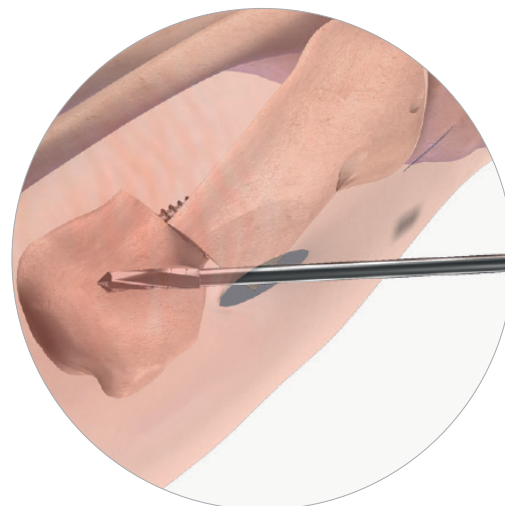


FIGURE 19

4. OSTÉOTOMIE D'AKIN

Si une déformation au niveau de la phalange est présente après la correction du premier métatarsien, il est possible de réaliser une ostéotomie d'Akin.

4.1 INCISIONS

Deux incisions percutanées sont réalisées :

1. OSTÉOTOMIE D'AKIN

En médial, à la jonction métaphyso-diaphysaire de la phalange proximale. (FIGURE 20, 1).

2. INSERTION DE LA VIS

En médial, au niveau de l'articulation MTP. (FIGURE 20, 2).

4.2 OSTÉOTOMIE

Sous contrôle fluoroscopique, utiliser la fraise Shannon recta 2.0 Lg 12 mm, insérée par l'incision A1. Une fois la fraise introduite au niveau de la corticale médiale, orienter la fraise en proximal, en veillant à préserver la corticale latérale. (FIGURE 21).

La coupe dorsale est réalisée en maintenant l'articulation interphalangienne de l'hallux en dorsiflexion, pour éviter d'endommager le tendon du muscle long extenseur de l'hallux.

La coupe plantaire est réalisée en maintenant l'articulation interphalangienne de l'hallux en flexion plantaire, pour éviter d'endommager le tendon du muscle long fléchisseur de l'hallux.

L'hallux est ensuite placé en varus, pour corriger toute déformation en valgus résiduelle, et pour s'assurer que l'hallux n'est pas en contact avec le 2ème orteil.

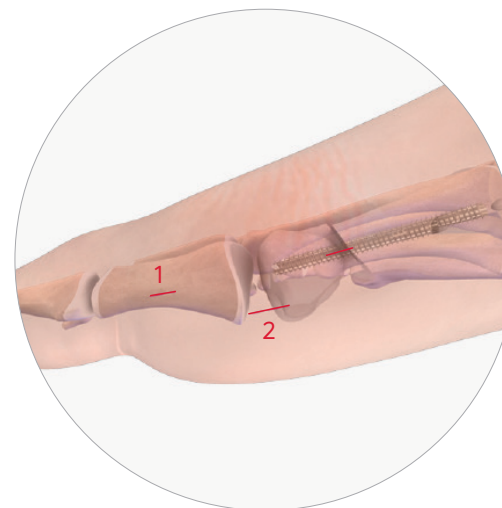


FIGURE 20

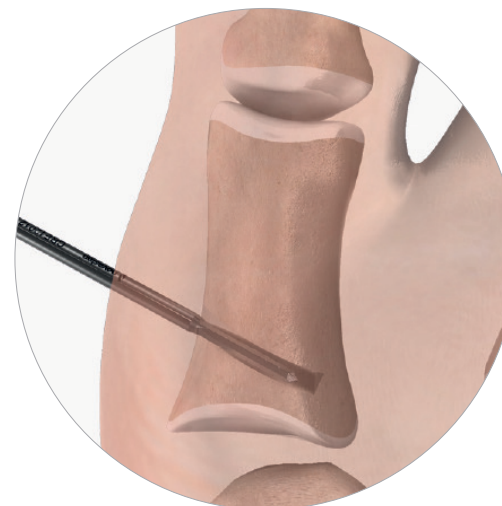


FIGURE 21

4.3 MISE EN PLACE DE LA VIS PECA® 3

Insérer une broche de Ø 1,2 mm en percutané dans l'incision A2, depuis la base médiale de la première phalange, en passant dans le site de l'ostéotomie d'Akin, et à travers la corticale latérale distale.

Un contrôle fluoroscopique avec une vue de face et de profil permettra de vérifier le bon positionnement de la broche.

Mesurer la longueur de la vis PECA® Ø 3 souhaitée à l'aide du régleur gradué. Soustraire 2 mm à la mesure pour déterminer la taille de la vis, afin de s'assurer qu'elle sera entièrement enfouie. (FIGURE 22).

ASTUCE : Dans le cas d'un os très dense, il est possible de forer la corticale médiale à l'aide du foret canulé Ø 2. Eviter de forer la corticale latérale afin de permettre une compression au niveau de l'ostéotomie lors de l'introduction de la vis.

Insérer la vis PECA® Ø 3 choisie et visser à l'aide de l'embout de tournevis Exact2-T10, au moteur ou manuellement en fonction de la qualité osseuse. Finir manuellement jusqu'à ce que la deuxième corticale soit atteinte. (FIGURE 23).

Un contrôle fluoroscopique avec une vue de face et de profil permettra de vérifier le bon positionnement de la vis.

OPTION : La vis Nexis® MIS Ø 2,7 peut également être utilisée pour cette étape. Dans ce cas, veiller à utiliser le tournevis Exact2-T8 associé

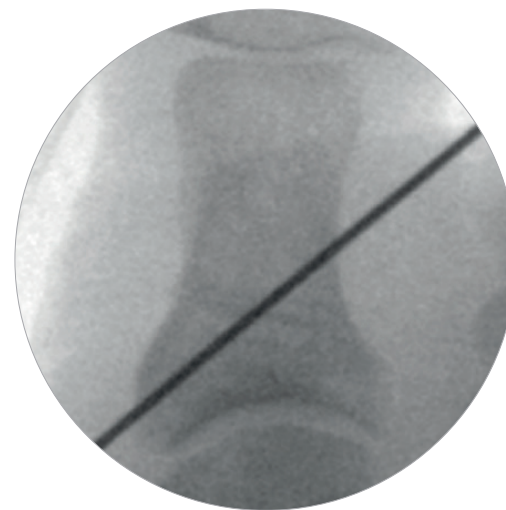


FIGURE 22

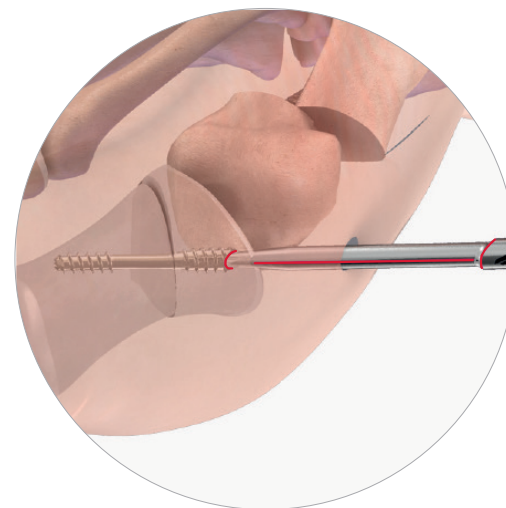


FIGURE 23

5. OPTION : LIBÉRATION LATÉRALE

En fonction des préférences du chirurgien et de la déformation, une libération percutanée des structures latérales peut être réalisée par une incision dorsale, en latéral de l'articulation métatarso-phalangienne.

Sous contrôle fluoroscopique, utiliser une lame de beaver pour libérer la tête latérale du muscle court fléchisseur de l'hallux, le tendon adducteur ou le ligament métatarso-sésamoïdien latéral, tout en prenant garde de ne pas couper le ligament collatéral latéral. (FIGURE 24).



FIGURE 24

6. FERMETURE & PANSEMENT

Les incisions sont fermées. Des sutures cutanées adhésives peuvent être utilisés et laissées 2 semaines. Le pied est bandé à l'aide d'un bandage non-adhérent et de compresses. Ce bandage sera conservé pendant 2 semaines, avant remplacement lors de la première visite postopératoire par un second bandage pour les deux semaines suivantes. (FIGURE 25).

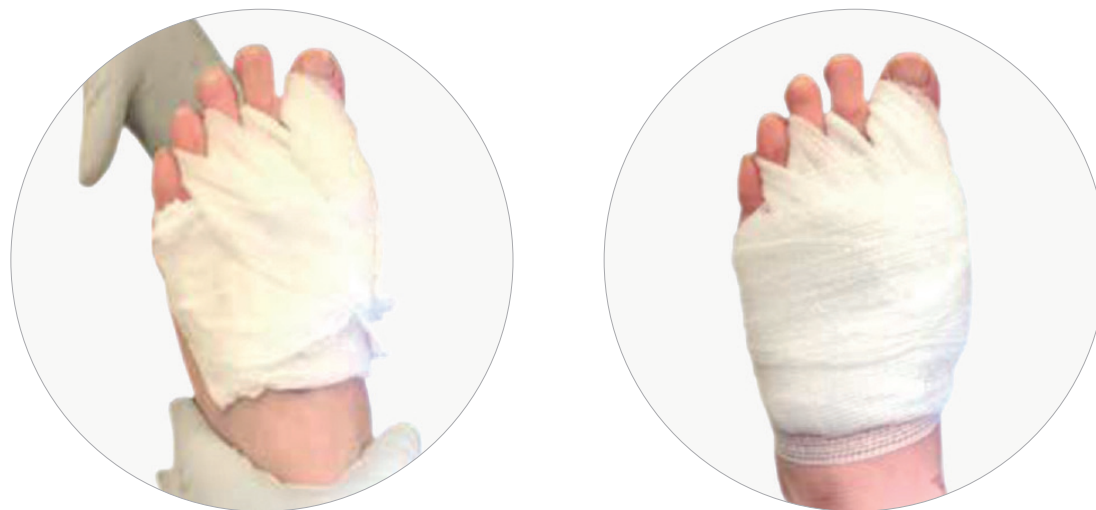

FIGURE 25

7. RETRAIT DES VIS PECA®

Si besoin de retirer une vis en place, insérer l'embout de retrait AO correspondant au diamètre de la vis. Cet embout permet d'extraire une vis PECA® en percutané. Sa broche intégrée extra-sharp permet de s'insérer dans la vis canulée pour retirer l'os ayant colonisé la tête de vis, afin de venir positionner dans l'axe de la vis le tournevis dans son empreinte. (FIGURE 26).



FIGURE 26

VIS


VIS POUR HALLUX VALGUS PECA®

LONGUEUR (mm)	PECA® Ø3mm	PECA® Ø4mm
16	PS070016	-
18	PS070018	-
20	PS070020	-
22	PS070022	-
24	PS070024	-
26	PS070026	PS060026
28	PS070028	PS060028
30	PS070030	PS060030
32	PS070032	PS060032
34	PS070034	PS060034
36	PS070036	PS060036
38	PS070038	PS060038
40	PS070040	PS060040
42	PS070042	PS060042
44	PS070044	PS060044
46	PS070046	PS060046
48	PS070048	PS060048
50	-	PS060050
52	-	PS060052
54	-	PS060054
56	-	PS060056
58	-	PS060058
60	-	PS060060

VIS COMPRESSIVE BISEAUTÉE NEXIS® MIS

LONGUEUR (mm)	NEXIS® Ø2.7mm
14	SC090014
16	SC090016
18	SC090018
20	SC090020
22	SC090022
24	SC090024
26	SC090026
28	SC090028
30	SC090030

INSTRUMENTATION VIS PECA® & VIS NEXIS® MIS



INSTRUMENTS UNIVERSELS

#	DÉSIGNATION	RÉFÉRENCE	QTÉ
1	BOITE	ACC1023P0001	1
2	COUVERCLE	ACC1023P0002	1
3	TUBE À BROCHE	XMS01001 ⁽¹⁾	1
	BROCHE DE RÉDUCTION Ø3.5	CKW03001	5 ⁽²⁾
	BROCHE Ø1.2 LG 150 TR/RD	CKW01015 ⁽³⁾	5 ⁽²⁾
	BROCHE Ø1.6 LG 150 TR/RD	CKW01003 ⁽³⁾	8 ⁽²⁾
	BROCHE DE NETTOYAGE Ø0.9	XKW01001	1
	BROCHE DE NETTOYAGE Ø1.4	XKW01002	1
4	PROTECTEUR DE TISSU	XDG01033	1
5	MANCHE AO	XHA01001	1
6	RÉGLET LG 150	XGA01009	1

⁽¹⁾ Le type de support peut varier

⁽²⁾ Quantité maximale du support de broche

⁽³⁾ Broche vendue séparément. Broches Medetechnik® disponibles en fonction de votre marché.

INSTRUMENTS PERCUTANÉS

#	DÉSIGNATION	RÉFÉRENCE	QTÉ
7	MANCHE DE BEAVER ⁽⁴⁾	-	1
8	RUGINE SIMPLE EMBOUT	XMS01011	1
9	RUGINE DOUBLE EMBOUT	XMS01008	1
10	RÂPES PERCUTANÉES	XMS01009	1
11	LEVIER DE TRANSLATION DOUBLE EMBOUT	XMS01027	OPTION

⁽⁴⁾ Référence vendue séparément - disponibilité en fonction de votre marché.

INSTRUMENTS PECA® Ø4

#	DÉSIGNATION	RÉFÉRENCE	QTÉ
12	EMBOUT AO EXACT2-T15	XSD09002	2
13	EMBOUT DE RETRAIT AO T15	XSD09001	OPTION
14	FORET AO Ø 3.2	XDB01030	2
15	FRAISE À CHAMBRER Ø 3.7	XRE01026	OPTION
16	GUIDE PARALLÈLE Ø 4 - Ø 4	XDG01034	OPTION

INSTRUMENTS PECA® Ø3

#	DÉSIGNATION	RÉFÉRENCE	QTÉ
17	EMBOUT AO EXACT2-T10	XSD10002	2
18	EMBOUT DE RETRAIT AO T10	XSD10001	OPTION
19	FORET AO Ø 2	XDB01028	2
20	GUIDE PARALLÈLE Ø 3 - Ø 4	XDG01035	OPTION

INSTRUMENTS NEXIS® MIS Ø2.7

#	DÉSIGNATION	RÉFÉRENCE	QTÉ
21	EMBOUT AO EXACT2-T8	XSD02006	2
	RÉGLET LG 100/150	XGA01013	OPTION
	BROCHE Ø 1.2 LG 100 TR/RD ⁽⁴⁾	-	OPTION

⁽⁵⁾ Broche vendue séparément - Broche Medetechnik® (33-T10-R-12-100) ou broche Novastep® (CKW01014) disponibles en fonction de votre marché.

⁽⁶⁾ Broche vendue séparément - Broche Medetechnik® (33-T10-R-12-150) ou broche Novastep® (CKW01015) disponibles en fonction de votre marché.

FRAISES PERCUTANÉES STÉRILES

RÉFÉRENCE	DÉSIGNATION
CRE12008	SHANNON CORTA Ø2 LG 8
CRE12012	SHANNON RECTA Ø2 LG 12
CRE12212	SHANNON HÉLICOÏDALE Ø2 LG 12
CRE12222	SHANNON LONGA Ø2.2 LG 22
CRE13020	SHANNON LARGA Ø3 LG 20
CRE13030	SHANNON X-LARGA Ø3 LG 30
CRE23113	WEDGE Ø3.1 LG 13
CRE24113	WEDGE Ø4.1 LG 13

enovis.

T +33 (0) 2 99 33 86 50 F + 33 (0) 9 70 29 18 95

Fabricant: Novastep® S.A.S
2 Allée Jacques Frimot | 35000 Rennes | France
contact-intfa@enovis.com
www.int.novastep.life

Copyright © 2024 Enovis Foot and Ankle

*Avant toute utilisation des dispositifs Novastep, lire attentivement les instructions figurant dans la notice ou sur l'étiquetage de l'implant et des instruments associés.
Dispositifs marqués CE / Implants : Classe IIb-CE1639 / Instruments : Classe I-CE / Classe II-CE1639 / Classe IIa-CE1639.*

RÉFÉRENCE : PECA-2.0-ST-ED8-02-26-FR